

DOI: 10.7251/VETJ1702215G

UDK 636.085:[615.918:616-073

Оригинални научни рад

ПРИМЕНА УЛТРАЗВУКА У ОТКРИВАЊУ ЗАПАЉЕНСКИХ ПРОМЕНА У ВИМЕНУ КРАВА КОД СУБКЛИНИЧКИХ МАСТИТИСА

**Аннамариа Галфи¹, Коста Петровић², Ивана Давидов¹, Мира Говорчин²,
Миодраг Радиновић¹**

Кратак садржај

Контрола здравља вимена крава је битан елемент у процесу производње здравствено безбедног млека, те се на фармама високомлечних крава, кроз програм контроле маститиса, редовно спроводе мере откривања и превенције болести вимена. У циљу откривања промена у паренхиму вимена може се применити ултразвучни преглед који омогућава визуализацију структурних промена вимена насталих као последица упалних процеса и тако олакшава дијагностику обољења. Истраживање је спроведено на фарми високомлечних крава холштајн фризијске расе, при чему је укупно прегледано 56 животиња Калифорнија маститис тестом у циљу идентификовања крава са субклиничким маститисом. Ултразвучни преглед вимена крава урађен је код свих 56 крава, где је код 24 краве паренхим био очуван, а код 32 краве је утврђен субклинички маститис Калифорнија маститис тестом. Ултразвучни преглед паренхима вимена урађен је методом директног контакта. Код 27/32 (84,38%) крава уочена је нехомогеност паренхима са смањењем анехогености млечних каналића. Код 5/32 (15,62%) крава паренхим вимена се ултразвучно визуализовао као хомогена, хиперехогена структура са анехогеним подручјима која одговарају крвним судовима и млечним каналићима. Код субклиничког маститиса, паренхим вимена уочава се као нехомогена структура са смањењем јасне визуализације млечних алвеола и каналића. Повећан број соматских ћелија у млеку, као последица запаљенског процеса, доводи до промена у паренхиму вимена крава.

Кључне речи: ултразвук, крава, виме, субклинички маститис

¹ Аннамариа Галфи, Ивана Давидов, Миодраг Радиновић, Департман за ветеринарску медицину, Пољопривредни факултет, Универзитет у Новом Саду, Трг Доситеја Обрадовића 8, Нови Сад, Република Србија

² Коста Петровић, Мира Говорчин, Катедра за радиологију, Медицински факултет, Универзитет у Новом Саду, Хајдук Вељкова 3, Нови Сад, Република Србија
Адреса коресподентног аутора: annamariagalfi@gmail.com

DOI: 10.7251/VETJ1702215G

UDK 636.085:[615.918:616-073

Original scientific paper

USE OF ULTRASOUND IN DETECTION OF INFLAMMATORY CHANGES IN COWS UDDER WITH SUBCLINICAL MASTITIS

Annamaria Galfi¹, Kosta Petrović², Ivana Davidov¹, Mira Govorčin², Miodrag Radinović¹

Abstract

Control of udder health is an essential element in the process of safe milk production, thus, through the mastitis control program, dairy farms regularly conduct measures of detection and prevention of udder diseases. In order to detect changes in the parenchyma of the udder, an ultrasound can be applied which allows visualization of udder structural changes incurred as a result of inflammatory processes, thus facilitating diagnosis of diseases. The study was conducted on a dairy farm of Holstein – Friesian breed, where were in total examined 56 cows with California mastitis test in order to identify cows with subclinical mastitis. In this study, all 56 cows were examined by ultrasound. There were 24 cows with healthy udder parenchyma and 32 cows were with subclinical mastitis positive by California mastitis test. Ultrasound examination of the udder parenchyma is performed using the direct contact method. In 27/32 (84,38%) cows was observed non – homogenous parenchyma with increased anechogenicity of lactiferous ducts. In 5/32 (15,62%) cows udder parenchyma was appeared homogenous hyperechogenic structure with anechoic areas that correspond to blood vessels and lactiferous ducts. In subclinical mastitis, udder parenchyma appeared as non – homogenous structure with a lack of clear visualisation of milk alveoli and lactiferous ducts. Increased somatic cell count leads to inflammatory process and changes in parenchyma of cow udder.

Keywords: ultrasonography, cow, udder, subclinical mastitis

¹ * Annamaria Galfi, Ivana Davidov, Miodrag Radinović, Department of Veterinary Medicine, Faculty of Agriculture, University of Novi Sad

² Kosta Petrović, Mira Govorčin, Faculty of Medicine, University of Novi Sad
Corresponding author: annamariagalfi@gmail.com

УВОД / INTRODUCTION

Маститис представља једну од најзначајнијих болести високомлечних крава која наноси велике економске губитке, при чему утиче на квалитет и хигијенску исправност млека, као и на добробит животиња (Khan и Khan, 2006). Најчешћи узрок настанка запаљења вимена је продор патогених микроорганизама преко сисног канала у виме, при чему се болест карактерише патолошким променама у ткиву млечне жлезде (Nielsen, 2009).

Током периода лактације и инволуције млечне жлезде крава, неопходно је редовно спроводити клиничке прегледе вимена, адспекцијом и палпацијом, ради утврђивања присуства поремећаја здравственог статуса. Клинички преглед, као основна метода прегледа вимена, омогућава једноставну и лаку дијагностику споља видљивих промена на вимену, али најлази на потешкоће у детекцији промена у паренхиму вимена. У циљу откривања промена у паренхиму вимена крава, може се применити ултразвучни преглед који омогућава визуализацију структурних промена вимена насталих као последица упалних процеса и тако олакшава дијагностику обољења.

Прво ултразвучно снимање сисе вимена крава урадили су Caruolo и Mochrie (1967), при чему су користили ултразвучни апарат у А моду и сонду фреквенције 1 MHz, док су Cartee и сар. (1986) обавили испитивање структурних промена паренхима вимена ул-

трасонографијом у Б моду. Током последњих година, ултразвук је нашао широку примену у дијагностици субклиничког маститиса код високомлечних крава. Истраживања су показала да ултрасонографија пружа значајне информације о здравственом статусу вимена и омогућава визуализацију њених структура (Flöck и Winter, 2006; Hussein и сар., 2015).

Циљ истраживања је да се укаже на значај ултразвучне дијагностике у раном откривању субклиничког маститиса код високомлечних крава.

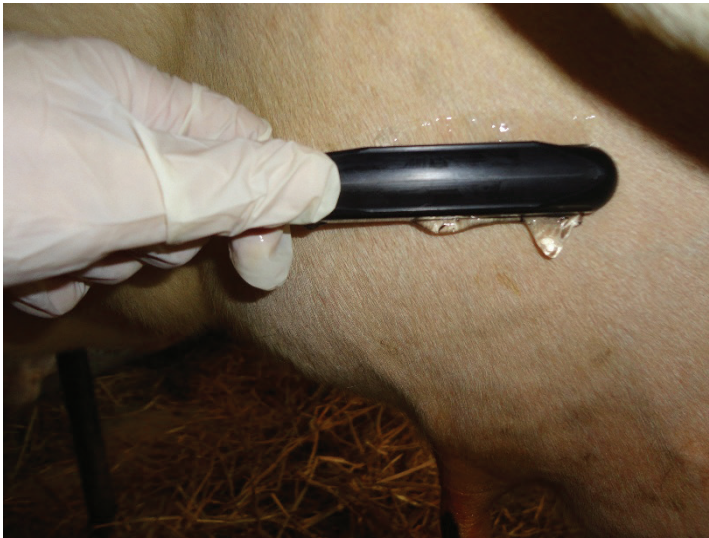МАТЕРИЈАЛ И МЕТОДЕ / MATERIAL AND METHODS

Истраживање је спроведено на фарми високомлечних крава холштајн фризијске расе на територији Аутономне Покрајине Војводине Републике Србије. Укупно је прегледано 56 крава старости 3–5 година, у периоду касне лактације. Током тог периода лактације, може се уочити повећање броја соматских ћелија у млеку. Пре ултразвучног прегледа вимена крава, урађен је Калифорнија маститис тест у циљу откривања субклиничког маститиса. Код крава, са позитивним налазом Калифорнија маститис теста, урађен је ултразвучни преглед вимена.

Пре ултразвучног прегледа, виме крава се очистило и опрало од нечистоћа. Длака се није шишала, пошто је виме високомлечних крава слабо обрасло њима и не ометају ултразвучни преглед. Потом се апликовао гел за ултразвучни преглед на ултразвучну

сонду и кожу вимена како би се осигурао добар контакт између сонде и коже. Ултразвучна визуализација вимена крава урађена је директном методом (транскутана ехографија), при чему се користио апарат *Esaote pie medical – falco* (Холандија) и линеарна сонда фреквенције 6–8 MHz (слика

1). Како би се извршила визуализација целог паренхима вимена крава, ултразвучна сонда се постављала у проксимално дистални и кранио каудални положај и померала у свим правцима по површини коже вимена (Fasulkov, 2012).



Слика 1. Ултразвучни преглед паренхима млечне жлезде (Галфи, 2016).

РЕЗУЛТАТИ / RESULTS

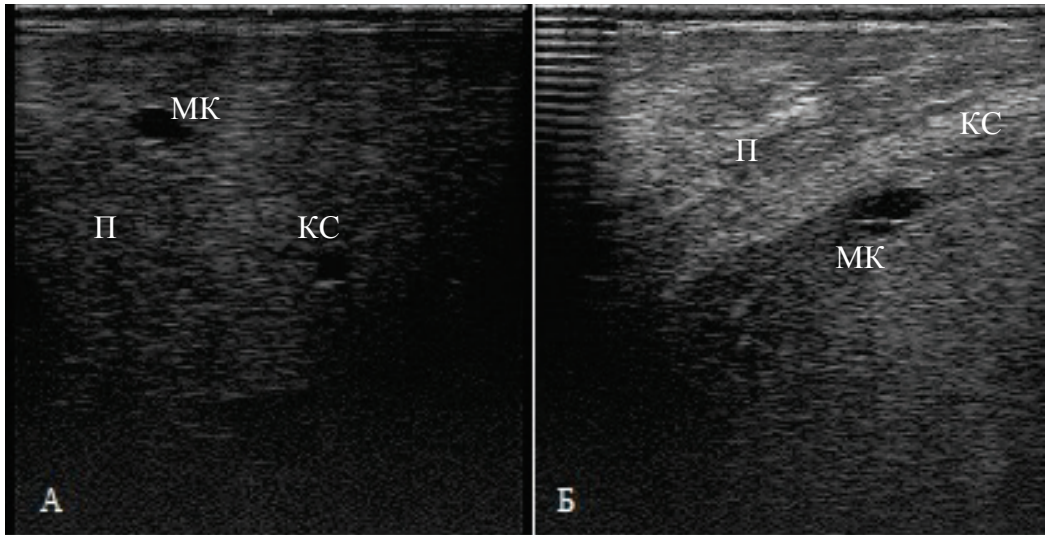
На фарми крава, Калифорнија маститис тестом, укупно је прегледано 56 крава у циљу откривања крава са субклиничким маститисом. Код 32/56 (57,14%) крава утврђено је Калифорнија маститис тестом повећан број соматских ћелија, док код 24/56 (42,86) није утврђено повећање соматских ћелија.

Ултразвучни преглед вимена крава урађен је код свих 56 крава, где је код

24 краве паренхим био очуван (слика 2А), а код 32 краве је утврђен субклинички маститис Калифорнија маститис тестом. Код 5/32 (15,62%) крава, са позитивним резултатом Калифорнија маститис теста, нису уочене промене паренхима вимена ултразвуком, док су код 27/32 (84,38%) крава уочене промене паренхима вимена у виду губитка хомогености. Паренхим вимена примећује се ултразвучно као хомогена, хиперехогена структура са анехогеним подручјима која одговарају

крвним судовима и каналикуларном систему паренхима вимена (слика 2А). Код субклиничког маститиса, паренхим вимена уочава се као нехомогена

структура са стањењем анехогености млечних алвеола и каналића (слика 2Б).



Слика 2. Ултразвучни приказ паренхима вимена крава без знакова субклиничког маститиса (А); и са субклиничким маститисом (Б) (П – паренхим вимена, МК – млечни каналић, КС – крвни суд)

ДИСКУСИЈА / DISSCUSION

Субклинички маститис код високомлечних крава представља значајан проблем на фармама, тако да је брза и тачна дијагноза од пресудног значаја у циљу смањења економских губитака. Стандардна метода откривања субклиничког маститиса код крава је Калифорнија маститис тест. Према истраживањима Sharma и сар. (2010), лажно позитиван резултат Калифорнија маститис теста је уочен у 23,79% четврти вимена, док је лажан негативан резултат детектован у 25,72% случајева. Varatanović и сар. (2010) су у свом ис-

траживању добили лажно позитиван резултат Калифорнија маститис теста код 10,78% четврти вимена, док је лажно негативан резултат био забележен код 7,94%. Према нашим истраживањима, код 15,62% крава ултразвучно нису уочене промене паренхима вимена, иако су имали позитиван резултат Калифорнија маститис теста.

Ултрасонографија вимена крава омогућава откривање свих интрамамарних патолошких промена које могу представљати предиспозицију за настанак маститиса (Fasulkov, 2012; Szencziova и Strapak, 2012).

Код крава без знакова субклиничког маститиса паренхим вимена се ултразвучно визуализовао као хомогена ехогена структура са израженим анехогеним пољима који одговарају крвним судовима и млечним каналићима вимена. Ови налази слажу се са резултатима истраживања других аутора (Franz и сар., 2009; Kotb и сар., 2014; Галфи и сар., 2016). Карактеристичан ултразвучни изглед паренхима вимена резултат је присуства везивног ткива који поседује већу ехогену густину и жлезданог паренхима који има мању ехогену густину (Flöck и Winter, 2006).

Ултразвучни налаз вимена крава са субклиничким обликом маститиса зависи од степена структурних промена које се појављују у ткиву. Запаљенски процеси у вимену доводе до промене ехогености органа. Паренхим вимена се најчешће уочава као нехомогена структура, при чему ехогеност може бити смањена или повећана (Галфи и сар., 2015). Trostle и O'Brien (1998) уочили су нехомогену хипоехогену структуру паренхима вимена код крава са акутним маститисом, док су повећање ехогености запазили код хроничног маститиса као резултат бујања фиброзног ткива. Код крава са субклиничким маститисом, паренхим вимена постаје нехомоген, док се повећавала ехогеност млечних каналића. Овакви налази су у складу са налазима других аутора који наводе да је повећање ехогености млечних каналића последица повећања броја соматских ћелија у млеку (Kotb и сар., 2014; Ismail и сар., 2016).

ЗАКЉУЧАК / CONCLUSION

На основу литературних података да Калифорнија маститис тест може да да лажну реакцију, а ултразвучна дијагностика омогућава детекцију промена у паренхиму вимена крава може се закључити да ултразвучна дијагностика има значајну улогу у раној дијагностици субклиничког маститиса код високомлечних крава, јер је омогућено откривање промена у паренхиму вимена крава које су имале негативну реакцију Калифорнија маститис теста.

ЗАХВАЛНОСТ / ACKNOWLEDGEMENT

Рад је реализован по пројекту ТР 31034 који је финансиран од стране Министарства просвете, науке и технолошког развоја Републике Србије.

ЛИТЕРАТУРА / REFERENCES

1. Cartee R.E., Ibrahim A.K., McLeary D. (1986): *B-mod ultrasonography of the bovine udder and teat*. Journal of American Veterinary Medical Association. 188(11): 1284–1287.
2. Caruolo E.V., Mochrie R:D (1967): *Ultrasonograms of lactating mammary gland*. Journal of Dairy Science. 50(2): 225–230.
3. Fasulkov I. R. (2012): *Ultrasonography of the mammary gland in ruminants: a review*. Bulgarian Journal of Veterinary Medicine. 15(1): 1–12.
4. Flöck M., Winter P. (2006): *Diagnostic ultrasonography in cattle with disease of the mammary gland*.

- The Veterinary Journal. 171(2): 314–321.
5. Franz S., Floek M., Hofmann-Parisot M. (2009): *Ultrasonography of the bovine udder and teat*. Veterinary Clinic of North America. Food Animal Practice. 25(3): 669–85.
 6. Галфи А., Радиновић М., Давидов И., Говорчин М., Петровић К. (2015): *Ултрасонографија вимена високомлечних крава*. Летопис научних радова Пољопривредног факултета. 39: 72–78.
 7. Галфи А. (2016): *Клинички и ултразвучни преглед вимена крава након примене лактоферина у периоду инволуције*. Докторска дисертација. Универзитет у Новом Саду. Пољопривредни факултет.
 8. Галфи А., Радиновић М., Петровић К., Говорчин М., Давидов И. (2016): *Ултрасонографија паренхима вимена крава и припадајућих лимфних чворова*. Летопис научних радова Пољопривредног факултета. 40(1): 111–115.
 9. Hussein H., EL-Khabazb K., Malekb S. (2015) *Is udder ultrasonography a diagnostic tool for subclinical mastitis in sheep*. Small Rumin Res 129: 121–128.
 10. Ismail B.Z., Alekish M., Al-Sheyab O. (2016): *Relationships between somatic cell count and certain udder and teat echo-morphometric measurements in mastitis caused by Staphylococcus aureus in Awassi sheep*. Revue de Médecine Vétérinaire. 167(1-2): 33–37.
 11. Khan M.Z., Khan A. (2006): *Basic facts of mastitis in dairy animals. A review*. Pakistan Veterinary Journal. 26(4): 204–208.
 12. Kotb E. E. Z., Abu-Seida A. M., Fadel M. S. (2014): *The correlation between ultrasonographic and laboratory findings of mastitis in buffaloes (Bubalus bubalis)*. Global Veterinaria. 13(1): 68–74.
 13. Nielsen C. (2009): *Economic impact of mastitis in dairy cows*. Doctoral thesis. Swedish University of Agricultural Science. Uppsala.
 14. Szencziová I., Strapák P. (2012): *Ultrasonography of the udder and teat in cattle: perspective measuring technique*. Slovak Journal of Animal Science. 45(3): 96–104.
 15. Sharma N., Pandey V., Sudan N. A. (2010): *Comparison of some indirect screening tests for detection of subclinical mastitis in dairy cows*. Bulgarian Journal of Veterinary Medicine. 13(2): 98–103.
 16. Trostle S., O'Brien R. (1998): *Ultrasonography of the bovine mammary gland*. Compendium on Continuing Education for the Practicing Veterinarian. 20(2 part 1): 64–71.
 17. Varatanović N., Podžo M., Mutevelić T., Podžo K., Čengiћ B., Hodžić A., Hodžić E. (2010): *Use of Californija mastitis test, somatic cells count and bacteriological findings in diagnostics of subclinical mastitis*. Biotechnology of Animal Husbandry. 26(1–2): 65–74.

Рад примљен: 18.6.2017.

Рад прихваћен: 9.10.2017.