

DOI 10.7251/VETJSR2101207N

UDK 636.32/.38.09:599.735.34

Originalni naučni rad

POREĐENJE OSTEOLOŠKIH KARAKTERISTIKA BUTNE KOSTI SRNE (CAPREOLUS CAPREOLUS) I OVCE (OVIS ARIES) KAO METODA ODREĐIVANJA VRSTE ŽIVOTINJE

Ivana NEŠIĆ¹, Ivana BOŽIČKOVIĆ², Drago NEDIĆ^{1,3}, Milena ĐORĐEVIĆ¹, Aleksandru GUDEA⁴, Jelena ALEKSIĆ RADOJKOVIĆ¹, Alina BERLEA⁴, Nikola CUKIĆ¹, Miloš BLAGOJEVIĆ^{1*}

¹ Univerzitet u Beogradu, Fakultet veterinarske medicine, Beograd, Republika Srbija

² Univerzitet u Beogradu, Poljoprivredni fakultet, Beograd, Republika Srbija

³ Javna ustanova Veterinarski institut Republike Srpske "Dr Vaso Butozan" Banja Luka, Banja Luka, Bosna i Hercegovina

⁴ Univerzitet poljoprivrednih nauka i Veterinarske medicine Cluj-Napoca, Odjeljenje komparativne anatomije, 3-5 Mășastur str., 400372 Cluj-Napoca, Romania

*Korespondentni autor: Miloš Blagojević, mblagojevic@vet.bg.ac.rs

Sažetak

Forenzička analiza osteoloških karakteristika butnih kostiju srna i ovaca obavljena je metodom poređenja. U ovoj studiji korišćeno je 6 butnih kostiju odraslih srna i 6 butnih kostiju odraslih ovaca. Posle skidanja ostataka mekih tkiva, kosti su kuvane a zatim beljene u 3% rastvoru hidrogena (H₂O₂). Posle beljenja kosti su sušene na vazduhu, a zatim fotografisane.

Butna kost srna je u proseku 2,3 cm duža u odnosu na istu kost kod ovaca. Telo butne kosti srna je u distalne dve trećine snažno zakrivljeno kranijalno, dok je kod ovaca telo blago zakrivljeno. Kaudalna površina tela butne kosti ovaca ima dve rapave linije koje nedostaju u srednjoj trećini tela butne kosti kod srna. Suprakondilarna udubina u srna je duboka, a u ovaca je plitka. Jamica na glavi butne kosti srna je duboka, dok je u ovaca plitka. Vrh velikog trohantera u obe životinje je viši od nivoa glave. Veliki trohanter kod srna je u proseku 0.3 cm viši i 0.3 cm uži nego u ovaca. Lateralna površina velikog trohantera je u srna rapava, a u ovaca je glatka. Trohanterična udubina u srna je uska i duboka, dok je u ovaca široka i plitka. Na distalnom ekstremitetu butne kosti zglobni valjak u srne je uži u poređenju sa ovcom. Na lateralnom kondilu Fossa musculi poplitei u srna je uska i plitka, a u ovaca je široka i duboka. Kolena čašica srne je u proseku 0.3 cm kraća i 0.4 cm uža u poređenju sa ovcima.

Ključne reči: butna kost, forenzika, osteologija, ovca, srna.

UVOD

Srna (*Capreolus capreolus*), poznata i kao evropska srna (Wilson i Reeder, 2005) pripada porodici jelena i rodu *Capreolus*. Vrsta je najbrojnija i najraširenija velika divljač u Evropi. Naseljava područja od Mediterana do Skandinavije i od Škotske do Kavkaza. U Srbiji srne naseljavaju područja Vojvodine i središnje Srbije. Jeleni su dugo imali ekonomski značaj za ljude. Njihov ekonomski značaj je višestruk i uključuje upotrebu njihovog veoma hranljivog mesa (Tolušić i sar., 2006; Uherova i sar., 1992), njihove kože, kao mekana i jaka jelenska koža i njihovih rogova kao drške za noževe. Zbog divlje prirode i ishrane jelena, divljač se najčešće dobija lovom na ove životinje. U našoj praksi najčešći slučajevi nezakonitog lova odnosili su se na srneću divljač. Nezakonit lov vrše počinioci u cilju sticanja materijalne koristi prodavanjem srnećeg mesa ili dobijanja skupocenih trofeja od ovih životinja.

U veterinarskoj medicini, forenzičke DNA metode se koriste za identifikaciju biološkog materijala (koža, dlaka, meso) za koji se sumnja da potiče od divlje životinje uhvaćene tokom zabrane njenog lova. Dimitrijević i sar. (2013) su predstavili prvi slučaj primene ispitivanja polimorfizma mikrosatelitskih genetičkih markera u okviru forenzičke analize u slučaju krivolova srndaća u Srbiji. Dokazano je da su DNK profili uzoraka uzetih s leša srndaća identični DNK profilu uzorka mesa pronađenog u kući osumnjičenog.

U nedostatku biološkog materijala srne za forenzičku analizu mogu se koristiti sveže ili kuvane kosti na kojima se nalaze izražene osteološke karakteristike. Poznavanje osteoloških razlika kostiju između domaćih i divljih životinja predstavlja jednu od najsigurnijih metoda za određivanje vrste životinje. Marković i sar. (2014) su identifikovali 2585 kostiju ili ostataka kostiju ovaca, koza, konja, magaraca i kamila sa arheološkog nalazišta Caričin Grad i manastira Studenice na osnovu poznavanja osteoloških karakteristika kostiju ovih životinja.

Mnogi autori su ispitivali osteološke karakteristike kostiju zadnjeg ekstremiteta kod divljih i domaćih vrsta životinja, kao što su divlja svinja (Karan, 2012), kamila (Crisan i sar., 2009), različitih vrsta jelena (Schimming i sar., 2015; Rajani i sar., 2013; Rajani i sar., 2012), krava (Crisan i sar., 2009; Sisson i Grossman, 1975), ovaca i koza (Salami i sar., 2011; Alpak i sar., 2009; Sisson i Grossman, 1975). Gore pomenuti autori su opisali morfološke odlike kostiju zadnjeg ekstremiteta posle kuvanja, sušenja i beljenja tih kostiju. Demircioglu i Ince (2020) su opisali morfometrijske karakteristike kostiju zadnjeg ekstremiteta gazele koristeći slike kompjuterizovane tomografije sa više multidetektora (MDCT). Salami i sar. (2011) su na osnovu poznavanja morfoloških odlika kostiju malih preživara utvrdili da su ispitivane kosti sakupljene u zoni savane Nigerije pripadale Jankasa ovcu i Sokoto kozi. Nešić i sar. (2017) su pokazali da je

poznavanje osteoloških razlika potkolenih i metatarzalnih kostiju (Blagojević i sar., 2016) između srne i ovce pouzdan metod u identifikaciji vrste životinja.

U dostupnoj literaturi nema podataka o morfološkim karakteristikama butne kosti srne, te je cilj ovog rada bio da se opišu osteološke karakteristike butne kosti srne i uporede sa onim kod ovce, nekih vrsta jelena i gazele, u nameri da se odredi pripadnost vrste životinje.

MATERIJALI I METODE

Za istraživanje uporednih karakteristika butne kosti, korišćene su kosti 6 odraslih srna i kosti 6 odraslih ovaca.

Butne kosti srna dobijene su od lovaca u periodu dozvoljenog lova na srneću divljač. Butne kosti ovaca korišćene su iz kolekcije kostiju malih prežavara sa Katedre za anatomiju Fakulteta veterinarske medicine u Beogradu. Ostaci mekih tkiva, kao što su mišići, arterije, vene i i nervi su uklonjeni sa kostiju pomoću noža i skalpela. Uzorci butnih kostiju su zatim kuvani u vodi sa dodatkom deterdženta radi uklanjanja preostalih mekih tkiva, koštane srži i masnoće. Posle ispiranja, kosti su stavljene u 3% vodonik peroksid (H_2O_2) radi beljenja. I na kraju, kosti su sušene na vazduhu i fotografisane digitalnim aparatom.

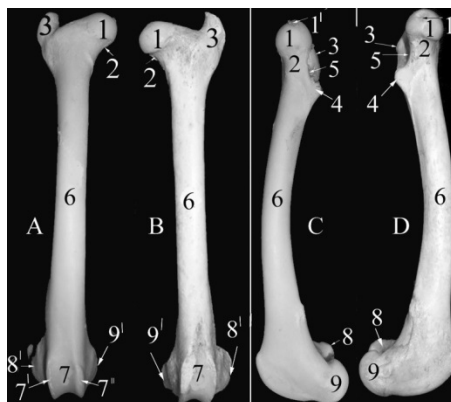
Dužine butnih kostiju su merene pomoću lenjira. Obim srednjeg dela tela i istaknuti koštani delovi na butnim kostima su mereni pomoću nonijusa.

REZULTATI I DISKUSIJA

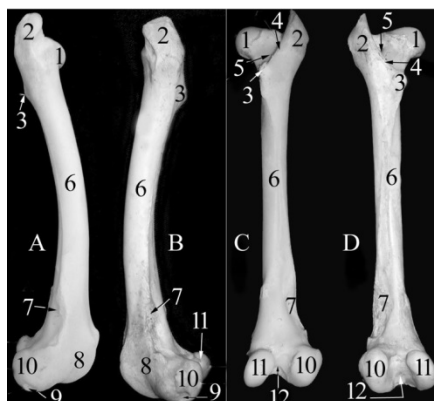
Osteološke karakteristike butne kosti srne

Butna kost (*Os femoris*) srne je dugačka kost, cilindričnog oblika osim na krajevima. (*Extremitas proximalis* i *Extremitas distalis*). Prosečna dužina butne kosti je 20,5 cm, a prosečni obim srednjeg dela tela butne kosti je 1,1 cm. Vitko telo butne kosti (Slika 1 A6, C6 i Slika 2 A6, C6) je kranijalno snažno zakrivljeno, posebno u njegove distalne dve trećine.

Proksimalni kraj (*Extremitas proximalis*) butne kosti srne je 0.5 cm širi od distalnog kraja butne kosti. Proksimalni kraj se sastoji od glave, vrata i dva trohantera.



Slika 1. Kranijalna površina desne butne kosti srne A i leve butne kosti ovce B. Medijalna površina butne kosti srne C i ovce D (1- Caput ossis femoris, 1' C,D- Fovea capitis, 2- Collum ossis femoris, 3- Trochanter major, 4C,D- Trochanter minor, 5C,D- Fossa trochanterica, 6- Corpus ossis femoris, 7AB- Trochlea ossis femoris, 7', 7''A,B- lateralni i medijalni greben trohlee, 8C,D- Condylus lateralis, 8'A,B- Epicondylus lateralis, 9C,D- Condylus medialis, 9'A,B- Epicondylus medialis)



Slika 2. Lateralna površina desne butne kosti srne A i leve butne kosti ovce B. Kaudalna površina butne kosti srne C i ovce D (1- Caput ossis femoris, 2- Trochanter major, 3- Trochanter minor, 4C,D- Crista trochanterica, 5C,D- Fossa trochanterica, 6- Corpus ossis femoris, 7- Fossa supracondylaris, 8A,B- Fossa extensoria, 9A,B- Fossa m.poplitei, 10- Condylus lateralis, 11- Condylus medialis, 12C,G- Fossa intercondylaris)

Glava butne kosti (*Caput ossis femoris*) (Slika 1 A1, C1 i Slika 2 A1, C1) je glatka, konveksna i snažno zakrivljena prema medijalnoj površini kosti. Podržava je izrazit vrat

(*Collum femoris*) (Slika 1 A2, C2) koji je dugačak i uzak. Jamica na glavi (*Fovea capitis*) (Slika 1 C1') je malo ali duboko udubljenje koje se nalazi u sredini glave butne kosti.

Velika koštana kvrga ili veliki trohanter (*Trochanter major*) (Slika 1 A3 i Slika 2 A2, C2), prosečne dužine 3,4 cm i širine 1,3 cm, je pločastog oblika i pruža se proksimalno iznad glave butne kosti. Lateralna površina velikog trohantera ima rapave linije za pričvršćivanje mišića.

Mala koštana kvrga ili mali trohanter (*Trochanter minor*) (Slika 1 C4 i Slika 2 A3, C3) je u obliku rapave kvržice, i nalazi se na proksimalnom ekstremitetu butne kosti na njegovoj medio-kaudalnoj površini.

Međutrohanterični greben (*Crista intertrochanterica*) (Slika 2 C4) veže mali i veliki trohanter. Trohanterična udubina (*Fossa trochanterica*) (Slika 1 C5 i Slika 2 C5) je uska i duboka.

Telo butne kosti (*Corpus ossis femoris*) (Slika 1 A6, C6 i Slika 2 A6, C6) srne je cilindrično, osim blizu krajeva, gde je šire i komprimovano kranio-kaudalno. Prosečan obim sredine tela je 1.1 cm. Kranijalna, medijalna i lateralna površina tela su neprekidne i glatke. Kaudalna površina distalne polovine tela omeđena je dvema rapavim linijama, lateralnom i medijalnom, koje se razilaze prema lateralnom i medijalnom kondilu. Lateralna rapava linija je izraženija od medijalne rapave linije.

Suprakondilarna udubina (*Fossa supracondylaris*) (Slika 2 A7, C7) je duboka i nalazi se na distalnom delu tela butne kosti, na njegovoj kaudo-lateralnoj površini.

Distalni kraj (*Extremitas distalis*) butne kosti obuhvata čašični zglobni valjak i dve zglobne kvрге.

Čašični zglobni valjak (*Trochlea ossis femoris*) (Slika 1 C7) 3.1 cm dugačak i 1.4 cm širok je identifikovan na distalnom kraju (*Extremitas distalis*) butne kosti, na njegovoj kranijalnoj površini. Sastoji se od dva kolutna grebena koji su paralelni i blago kosi. Medijalni kolutni greben (Slika 1 A7") je istaknutiji nego lateralni kolutni greben (Slika 1 A7').

Zglobne kvрге (*Condylus medialis* i *Condylus lateralis*) identifikovane na kaudalnoj površini distalnog kraja butne kosti, dobro su razvijene i odvojene su širokom interkondilarnom udubinom (*Fossa intercondylaris*) (Slika 2 C12). Lateralni kondil (Slika 1 C8 i Slika 2 A10, C10) je konveksan i veći je od medijalnog kondila (Slika 1 C9 i Slika 2 C10). Lateralni kondil ima usku i plitku jamicu koja odgovara poplitealnoj mišićnoj jamici (*Fossa m. poplitei*) (Slika 2 A9). Duboka ekstenzorna udubina (*Fossa extensoria*) (Slika 2 A8) nalazi se između lateralnog kolutnog grebena i lateralnog kondila. Proksimalno i lateralno od medijalnog i lateralnog kondila su lateralni i medijalni epikondili (Slika 1 A8' i A9').

Kolena čašica (*Patella*) srne je dugačka i uska sa prosečnom dužinom 2,3 cm, širinom baze i vrha 1,4 cm i 0,3 cm. Kranijalna površina kolene čašice (Slika 1-3) je konveksna i dosta nepravilna. Pri vrhu baze kolene čašice nalazi se plitka i uska udubina. Njena kaudalna površina je zglobna površina, koju gladak, zaobljeni greben deli na medijalnu veću i lateralnu manju zglobnu površinu.

Butna kost je duga kost zadnjeg ekstremiteta ovaca (König i Liebich, 2009; Sisson i Grossman, 1975), Morkaraman ovce (Alpak i sar., 2009), nekih vrsta jelena kao što su srne, močvarni jelena (Schimming i sar., 2015) i Patagonski huemul jelena (Flueck i Smith-Flueck, 2011), i gazele (Demircioglu i Ince, 2020).

U našoj studiji, butna kost ovce je u proseku 1,3 cm kraća od one kod srne, a prosečni obim tela butne kosti je 0,6 cm veći nego u srne.

Proksimalni kraj butne kosti je širi od distalnog kraja i kod ovce i kod srne. Glava butne kosti ovce (Slika 1 B1, D1 i Slika 2 B1, D1) i srne je glatka, sferična i postavljena medijalno. Sličan položaj i oblik glave opisan je kod gazela (Demircioglu i Ince, 2020) i nekih vrsta jelena (Schimming i sar., 2015; Rajani i sar., 2013; Rajani i sar., 2012). Jamica na glavi butne kosti ovaca (Slika 1D -1') je mnogo manja u poređenju sa srnama. Plitku jamicu na glavi takođe su opisali Rajan i sar. (2012) u sambar jelena, Crisan i sar. (2009) u kamila i Demircioglu i Ince (2020) u gazela.

Vrat butne kosti je istaknut i kod ovaca i kod srna, ali je vrat kod ovaca (Slika 1 B2, D2) kratak i širok a kod srna dugačak i uzak.

Na proksimalnom kraju butne kosti, veliki trohanter je u istom nivou kao i glava butne kosti kod gazele (Demircioglu i Ince, 2020), sambar jelena (Rajani i sar., 2012) i pegavog jelena (Islam i sar., 2018). Schimming i sar. (2015) zabeležili su da je kod močvarnog jelena veliki trohanter podeljen na kranijalni i kaudalni deo. Međutim, kod kamile, kako su opisali Crisan i sar. (2009) veliki trohanter je niži od glave butne kosti.

U našoj studiji je ustanovljeno da je veliki trohanter uzdignut iznad nivoa glave butne kosti i kod ovaca i kod srna. Takav nalaz je opisao Rajani i sar. (2013) kod indijskih muntjaka, Crisan i sar. (2009) kod krava i König i Liebich (2009) kod velikih preživara. Veliki trohanter kod ovaca (Slika 1 B3, D3 i Slika 2 B3, D3) je u proseku 0,3 cm niži i 0,3 cm širi nego kod srna. Kod srna, lateralna površina velikog trohantera ima rapave linije, dok je u ovaca ta površina glatka.

Međutrohanterični greben veže veliki i mali trohanter i kod ovaca (Slika 2 D4) i kod srna, kao i kod morkaraman ovaca (Alpak i sar., 2009), gazela (Demircioglu i Ince, 2020), sambar jelena (Rajani i sar., 2012) i močvarnih jelena (Schimming i sar., 2015). Međutim, Crisan i sar. (2009) su našli da je međutrohanterični greben prisutan kod krava a nedostaje kod kamila.

U studiji Schimming i sar. (2015) sprovedenoj na močvarnim jelenima pokazalo se da se mali trohanter nalazi na telu butne kosti, na njenom proksimalnom delu. U našem istraživanju mali trohanter kod srna je deo proksimalnog ekstremiteta butne kosti. Nije bilo razlike u obliku malog trohantera u ovaca, srna, gazela, sambar i močvarnih jelena.

Trohanterična udubina je zapažena kod ovaca (König i Liebich, 2009; Sisson i Grossman, 1975), gazela (Demircioglu i Ince, 2020) i nekih vrsta jelena (Islam i sar., 2018; Schimming i sar., 2015; Rajani i sar., 2013; Rajani i sar., 2012). Trohanterična udubina u ovaca (Slika 1 D5 i Slika 2 D5) je široka i plitka a u srna uska i duboka.

Telo butne kosti ovaca (Slika 1 B6, D6 i Slika 2B6, D6) (Sisson i Grossman, 1975) i Morkarman ovaca (Alpak i sar., 2009) je blago kranijalno zakrivljeno u poređenju sa telom iste kosti u srna, gde je telo jako zakrivljeno u njegove distalne dve trećine. Kranijalna, medijalna i lateralna površina tela butne kosti u ovaca i srna, a takođe u pegavih jelena (Islam i sar., 2018) i močvarnih jelena (Schimming i sar., 2015) su neprekidne i glatke.

Nutricioni otvor, koji su opisali Rajani i sar. (2012) u sambar jelena i Islam i sar. (2018) u pegavih jelena na kranijalnoj površini proksimalne trećine tela femura ovih jelena nije primećen kod ovaca i srna.

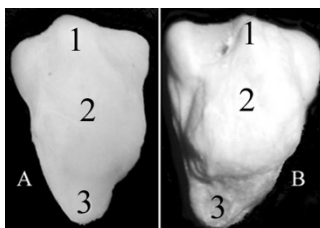
Schimming i sar. (2015) u močvarnog jelena i Islam i sar. (2018) u pegavog jelena našli su dve rapave linije na kaudalnoj površini tela butne kosti tih životinja, s tim što je lateralna linija izraženija od medijalne linije. U našoj studiji rapave linije su zapažene na celoj kaudalnoj površini tela femura ovce, a u proksimalnoj petini i distalnoj polovini tela kod srne. Sisson i Grossman (1975) nisu pomenuli rapave linije na telu butne kosti kod ovaca.

Obim tela butne kosti ovce je u proseku 0.6 cm veći od onog u srne.

Na distalnom kraju butne kosti, zglojni valjak je okružen sa istaknutim medijalnim i lateralnim glatkim grebenovima pri čemu je medijalni greben deblji i uzdignutiji od lateralnog grebena, opisali su Demircioglu i Ince (2020) u gazela, Rajani i sar. (2012) u sambar jelena i Rajani i sar. (2013) u Indijskih muntjaka. Zglobni valjak ovaca (Slika 1 B7) je prosečno 0.4 cm duži i 0.4 cm širi nego u srna. U obe životinje, ovce i srne medijalni greben je deblji od lateralnog grebena.

Crisan i sar. (2009), opisujući kondile na distalnom ekstremitetu butne kosti krava, kobilica i kamila, primetili su da su kod krava i kobilica oba kondila približno jednakih veličina dok je kod kamila lateralni kondil mnogo razvijeniji od medijalnog kondila. Naši rezultati na kondilima ovaca i srna su u saglasnosti sa onima koje su opisali Demircioglu i Ince (2020) u gazela, Rajani i sar. (2012) u sambar jelena i Crisan i sar. (2009) u kamila, gde je lateralni kondil veći od medijalnog kondila.

Epikondili, medijalni i lateralni su dobro razvijeni u ovaca (Slika 2 B9' i Slika 1 B8') i srna. Epikondile su opisali Demircioglu i Ince (2020) kod gazela i Schimming i sar. (2015) kod močvarnih jelena.



Slika 3. Kolena čašica srne A i ovce B, kranijalna površina (1- baza, 2- telo, 3- vrh)

Kolena čašica ima zašiljen vrh kod ovaca (Slika 3 B3) (König i Liebich, 2009; Sisson i Grossman, 1975) i srna, kao i gazela i nekih vrsta jelena (Schimming i sar., 2015; Rajani i sar., 2012). U kamila kolena čašica je izdužena kost čija je dužina dvostruko veća od širine (Crisan i sar., 2009). Kolena čašica kod močvarnog jelena je trouglasta, uska i debela kost, sa bazom okrenutom nagore, a vrhom nadole (Schimming i sar., 2015). Rajani i sar. (2012) su opisali da je kolena čašica sambar jelena jajolika, duga i uska kost. Naši rezultati na kolenoj čašici ovaca (Slika 3 B) i srna su u saglasnosti sa onima koje su opisali Schimming i sar. (2015) kod močvarnih jelena gde je kranijalna površina kolene čašice konveksna i prilično nepravilna. Udubljenje na kranijalnoj površini baze kolene čašice je kod ovaca široko i duboko, a kod srna usko i plitko. Kolena čašica ovaca (Slika 3B) je u proseku 0,3 cm duža i 0,4 cm šira u bazi nego kolena čašica srna. Kaudalna zglobova površina patele u sambar jelena (Rajani i sar., 2012) pokazala je tupi sagitalni greben. Tupi zaobljeni greben odvajao je zglobovu površinu patele i ovce i srne na medijalnu veću i lateralnu manju zglobovu površinu.

ZAKLJUČAK

Studije osteoloških karakteristika butne kosti ovaca i srna su od značaja u razlikovanju životinjske vrste, kao i pomoć u forenzičkim slučajevima za vreme zabrane lova srna. U slučajevima krivolova srna, usled nedostataka biološkog materijala sa buta srne, za forenzičku analizu mogu da se koriste sveže ili kuvane butne kosti, Poređenje osteoloških karakteristika butne kosti između srne i ovce predstavlja jednu od sigurnih metoda za određivanje vrste životinje.

Izjava o sukobu interesa: Autori izjavljuju da ne postoji sukob interesa.

LITERATURA

- Alpak H., Onar V., Mutus R. (2009): The relationship between morphometric and long bone measurements of the Morkaraman sheep. *Turk. J. Vet. Anim. Sci.*, 33(3):199-207.
- Blagojević M., Nikolić Z., Zorić Z., Ćupić-Miladinović D. (2016): Upporedne karakteristike metatarzalnih kostiju (*Ossa metatarsi*) i članaka prstiju (*Ossa digitorum pedis seu phalanges digitorum*) srne (*Capreolus capreolus*) i ovce (*Ovis aries*) u cilju utvrđivanja vrste životinja. *Veterinarski glasnik*, 70(3-4):111-119.
- Crisan M., Damian A., Dezdrobity C., Mateas C. (2009): Comparative studies of pelvic limb skeleton in camel, cow and mare. *Bulletin UASVM, Veterinary Medicine*, 66(1):34-41.
- Demircioglu I., Ince N. G. (2020): Three-dimensional modeling of computed tomography images of limb bones in gazelles (*Gazella subgutturosa*). *Anat Histol Embryol.*, 00(1):1-13.
- Dimitrijević V., Trailović R., Petrujkić B., Savić M., Simeunović P., Stevanović J., Stanimirović Z. (2013): Molekularno-genetički pristup individualnoj identifikaciji srndaća u slučaju krivolova u Srbiji. *Veterinarski glasnik*, 67(3-4):279-287.
- Flueck T. W., Smith-Flueck M. J. (2011): Osteological comparisons of appendicular skeletons: a case study on Patagonian huemul deer and its implications for conservation. *Animal Production Science*, 51(4):327-339.
- Islam M. M., Singh D., Gautam A. K. (2018): Gross morphometrical studies on the femur of chital (*Axis axis*). *Int. J. Curr. Microbiol. App. Sci.*, 7(6):3582-3585.
- Karan M. (2012): Macro-anatomical study of ossa membri pelvini in the feral pigs (*Sus scrofa*). *Firat Üniversitesi Sağlık Bilimleri Veteriner Dergisi*, 26:31-34.
- König H. E., Liebich H. G. (2009): Anatomija domaćih sisavaca. Treće prerađeno i prečišćeno nemačko izdanje, Prvo hrvatsko izdanje, Naklada Slap, Zagreb, 234-237.
- Marković N., Stevanović O., Marinković D. (2014): Paleopathological analysis of changes on animal bones originating from archeological sites Caricin Grad and Studenica Monastery. *Veterinarski glasnik*, 68(3-4):215-227.
- Nešić I., Blagojević Z., Božičković I., Nedić D., Đurić S., Đorđević M., Nikolić A. (2017): Upporedne karakteristike potkolenih kostiju (*Ossa cruris*) srne (*Capreolus capreolus*) i ovce (*Ovis aries*) u cilju utvrđivanja pripadnosti životinjskoj vrsti. *Veterinarski žurnal Republike Srpske*, XVII(1):56-66.
-

- Rajani C. V., Raj S., Chandrasekhar L., Maya S., Pradeep M., Sajitha, I. S. (2012): Morphological studies on the femur and patella of sambar deer (*Cervus unicolor*). *Tamilnadu Journal Veterinary and Animal Sciences*, 8(1):19-21.
- Rajani C. V., Chandrasekhar L., Chandy G., Chungath-Tamilnadu J. J. (2013): Anatomical studies on the bones of the pelvic limb in Indian muntjac (*Muntiacus muntjak*). *J. Vet. Anim. Sci.*, 44:21-25.
- Sisson S, Grossman J. D. (1975): *The Anatomy of the Domestic Animals*. W. B. Saunders Company Philadelphia, 778.
- Salami S. O., Ibe C. S., Umosen A. D., Ajayi I. E., Maidawa S. M. (2011): Comparative osteometric study of long bones in Yankasa sheep and Red Sokoto goats. *Int. J. Morphol.*, 29(1):100-104.
- Schimming B. C., Rahal S. C., Shigue D. A., Linardi J. L., Vulcano L.C., Teixeira C. R. (2015): Osteology and radiographic anatomy of the hind limbs in marsh deer (*Blastocerus dichotomus*). *Pesquisa Veterinária Brasileira*, 35(12):997-1001.
- Tolušić Z., Florijančić T., Kralik I., Sesar M., Tolušić M. (2006): Tržište mesa divljači u istočnoj Hrvatskoj. *Poljoprivreda*, 12(2):58-63.
- Uherova R., Buchtova V., Tkacsova M. (1992): Nutritional factors in game. *Fleischwirtschaft*, 72(8):1155-1156.
- Wilson D. E., Reeder D. M. (2005): *Mammal species of the World: A taxonomic and geographic reference*, 3rd. ed. Publisher Johns Hopkins University Press, Baltimore, Maryland, USA.

Rad primljen: 11.11.2021.

Rad prihvaćen: 08.12.2021.
